1940

Aus der Klinik für Haut- und Geschlechtskrankheiten
der Martin Luther-Universität Halle-Wittenberg
Direktor: Prof. Dr. J. Dörffel

Zur Histogenese verschiedener Talg- und Schweißdrüsentumoren

Inaugural-Dissertation

zur
Erlangung des Grades eines Doktors der Zahnheilkunde
der
Hohen Medizinischen Fakultät
der
Martin Luther-Universität Halle-Wittenberg

vorgelegt von

Karl Thiel
appr. Zahnarzt aus Crossen a. d. Mulde

LANE MEDICAL LIBRARY
SAN FRANCISCO

Halle (Saale) 1940

1. Berichterstatter: Prof. Dr. J. Dörffel.

2. Berichterstatter: Prof. Dr. H. Heinroth.

Tag der mündlichen Prüfung: 19. Dezember 1939.

Druck: Ostdeutsche Druckerei und Verlagsanstalt, Inh. Otto Jung, Halle/S.

Wenn man die das Thema betreffende Literatur durchsieht, so zeigt sich, daß die Ansichten über die Genese der verschiedenen Talg- und Schweißdrüsengeschwülste sich sehr voneinander unterscheiden. Einmal wird die Meinung vertreten, daß sie abzuleiten sind von den Talg- und Schweißdrüsen, andere Autoren wieder sind geneigt, die Basalzelle als die Mutterzelle dieser Tumoren anzusehen.

In neuerer Zeit schließen sich jedoch die Meinungen mehr und mehr der letzteren Ansicht an, daß nämlich alle diese Geschwülste vom primären Epithelkeim abzuleiten sind (Arzt und Kumer [1]). Dieser besitzt ja die Fähigkeit, sich zu Haar-, Talg- und Schweißdrüsen zu entwickeln. „Sie sind demnach alle Abkömmlinge der Epidermis" (Kyrle [2]). Nach Meyenburg (3) besteht kein Hindernis, die Epidermis als Matrix solcher Hautdrüsengeschwülste aufzufassen, wenn man in der Basalzelle die Mutterzelle der Epidermis und ihrer Abkömmlinge sieht. Bei der großen Bedeutung, die dann der Basalzelle für die Entstehung solcher Geschwülste zuzuschreiben wäre, müßte aber die Frage offenbleiben, ob man deshalb die ganze Geschwulst als Basalzellengeschwulst zu bezeichnen habe. Krompecher (3) tut dies. Er rechnet die Drüsenepitheliome in die Reihe der Basalzellenepitheliome und sieht den Beweis ihrer Abstammung von Drüsen selbst als nicht gesichert an. Er glaubt, daß aus den Basalzellen der Haut schweiß- und talgdrüsenartige Geschwülste entstehen können und umgekehrt aus den Basalzellen der Haar-, Talg- und Schweißdrüsen solide Geschwulstzapfen. Auch Jadassohn (4) ist der Meinung, daß von der Oberhaut ausgehende Epitheliome den Drüsentypus nachahmen können. „Die Ähnlichkeit gewisser Basalzellentumoren mit Talg- und Schweißdrüsen beweist durchaus nicht", sagt Krompecher, „daß dieselben wirkliche Drüsentumoren sind.

Sie gehen vielmehr oft vom Basalepithel der Epidermis oder versprengten Keimen aus." Er bezeichnet auf Grund eingehender Studien eine Geschwulst nur dann als Basalzellengeschwulst der Talg- und Schweißdrüsen, wenn im Tumor neben Drüsenresten noch Übergangsbilder mit Merkmalen von Drüsen sowohl als von Geschwulst vorhanden sind. Ricker (5) dagegen verteidigt gegen Krompecher seine und Schwalbs Ansicht, daß die Schweißdrüsenepitheliome nicht von der Oberflächenepidermis ausgehen, sondern von den Schweißdrüsen. Schweißdrüsenähnliche Auswüchse aus dem fertigen Oberflächenepithel seien unwahrscheinlich. Im Gegensatz dazu hat Krompecher (3) (in seiner Erwiderung auf Rickers Ausführung) an Stellen, die nie Schweißdrüsen enthalten, schlauchähnliche Bildungen aus dem Epithel hervorgehend gesehen, z. B. aus der Basalschicht des Mundhöhlenepithels. Die Schläuche in Rickers und Schwalbs Schweißdrüsenadenome genannten Gebilden sind keine wahren Drüsenschläuche, sondern nur drüsenschlauchähnliche Basalzellengebilde. „Es muß doch mit der Möglichkeit gerechnet werden, daß nicht nur die Basalzellenschicht der Talg- und Schweißdrüsen bzw. nicht nur versprengte Basalzellenkeime der Talg- und Schweißdrüsen solche drüsenähnliche Basalzellentumoren hervorbringen, sondern daß evtl. diese Fähigkeit der ganzen Basalzellenlage der Haut zukommt und drüsenähnliche Gebilde auch von den Haarbälgen und vom Oberflächenepithel selbst gebildet werden könnten. Mit dieser Möglichkeit muß auch deshalb gerechnet werden, da ja in der Embryonalzeit das Oberflächenepithel, bzw. dessen Basalschicht, die Matrix für die Bildung der Hautdrüsen abgibt." Auch Fischer (6) leitet die epithelialen benignen Tumoren von den Zellen des primären Epithelkeims ab, denen die Fähigkeit der Differenzierung in apokrine Schweißdrüse, Haar- und Talgdrüse innewohnt. Spiethoff (7) schließt sich dagegen der Ansicht Rickers und Schwalbs an. Er konnte einen Fall von Epitheliom der Talgdrüsen beobachten, der seinen Ursprung im Haarbalg hatte.

Eine wesentliche Tumorform, die verschiedene Autoren veranlaßt hat, über ihre Genese zu schreiben, ist der Naevus syringocystadenomatosus papilliferus. So beschreibt Kreibich (8) einen Fall von Adenoma folliculare cutis papilliferum, wie er

den Naevus syringo-cystadenomatosus papilliferus nennt, den er als vom Haartalgdrüsenepithel ausgehend betrachtet, da er einen Zusammenhang des Haarfollikeltrichters mit mehr oder minder normalen Schweißdrüsenausführungsgängen feststellen konnte. Hoffmann und Frieboes (9) sind dagegen der Meinung, daß diese Tumoren nicht vom Haarbalgdrüsenepithel abstammen, sondern vom Epithel der Schweißdrüsen: „Außer dem typischen Epithel sprach auch eine Membrana propria und die ganze Formation für die Abkunft vom Schweißdrüsenepithel. Daran wird auch dadurch nichts geändert, daß Kreibich eine talgdrüsenähnliche Umformung von Zellen der Schläuche aufgefunden hat; eine solche ist öfter in Schweißdrüsentumoren beobachtet worden, und in derartigen Fällen wird diese Umwandlung, und wie wir meinen, mit Recht, als Degeneration von Schweißdrüsenzellen aufgefaßt. Unsere Anschauung dieses Falles deckt sich übrigens genau mit der von Ricker und Schwalb vertretenen." Werther (10) hat seinen Fall auch als Abkömmling der Schweißdrüsen gedeutet. Blaschko (11) hat ein Syringo-Cystadenoma von den Ausführungsgängen der Schweißdrüsen ausgehend gesehen. In einer Arbeit über Naevus syringo-cystadenomatosus papilliferus hat Dörffel (12) einen Fall beschrieben, bei dem es sich histologisch um das Bild eines Naevus handelt, der sich aus epithelialen, schweißdrüsenähnlichen Gebilden mit den charakteristischen papillären Wucherungsvorgängen zusammensetzte. Was die Histogenese dieser Naevusform betrifft, so lassen nach Dörffel (12) die histologischen Bilder, entwicklungsgeschichtlich gesehen, die Deutung zu, daß unausdifferenzierte, pluripotente Basalzellen auf Grund einer Fehlbildung sich hier zu schweißdrüsenähnlichen, adenoiden Wucherungen differenzieren. Es handle sich wohl um eine fehlerhafte Wiederholung des empryonalen Entwicklungszyklus von Schweißdrüsen. Überraschenderweise zeigte aber nun ein Rezidiv, welches sich nach einem halben Jahr in der Exzisionsnarbe gebildet hatte, nicht das Bild des Primärtumors, sondern aus dem Epithel hervorgehende Bildungen massierter Talgdrüsenzellen. Dörffel (13) sieht darin eine starke Stütze seiner Ansicht über die Histogenese derartiger Naevusformen. Bei einem zweiten Fall, den Dörffel (14) in derselben Arbeit

beschreibt, handelt es sich um schweißdrüsenartige epitheliale Wucherungsvorgänge, die allem Anschein nach aus dem basozellulären Anteil der Epidermis hervorgehen. Histologisch bietet dieser Fall noch Besonderheiten: die Epidermis an den Rändern ist gewuchert, und zwar so, wie man es bei der superfiziellen Epitheliomatosis Ormsbys sehen kann — nämlich einmal multizentrisch basalflächenhaft abgesetzt oder (seltener) intraepidermal. Bei diesem Fall haben sich pluripotente Basalzellen (primärer Epithelkeim) also nicht nur, wie im ersten Fall, zu schweiß- und talgdrüsenartigen Bildungen, sondern noch dazu zu superfiziell bzw. intraepidermal angelegten Basaliomen weiterentwickelt. Dörffel (14) bezeichnet diesen Fall als Naevus syringo-cystadenomatosus papilliferus et sebaceus et epitheliomatosus. Nödl (15), der einen Beitrag zum selben Thema liefert, beschreibt drei Fälle, auf Grund deren er zu der Ansicht gelangt, daß die Matrix dieser Neubildungen ein Epithelkeim ist, der zu dieser „fehlerhaften Wiederholung des embryonalen Entwicklungszyklus führt".

Über Talgdrüsenentwicklung beim Rinophym spricht Kyrle (16): „Ihr Entstehungsmodus ist grundsätzlich derselbe wie in der Embryonalzeit — Oberflächenepithel und Follikelepithel stellen die Ausgangspunkte hierfür dar. Epidermiszellen können unter bestimmten Bedingungen im postfötalen Leben ähnlich befähigt sein, wie ihre Vorläufer in der embryonalen Entwicklungsperiode. Was uns an Talgdrüsennaevi, in der Postembryonalzeit entstanden, begegnet, ist nicht als von vollentwickelten Talgdrüsen herstammend anzusehen, sondern nur von den Keimen solcher, die bei der embryonalen Entwicklung gewissermaßen als Überschuß zu den normalerweise vorgesehenen Anlagen abseits von diesen gesetzt worden sind." Er fand innerhalb eines soliden, mit der Oberflächenepidermis in Zusammenhang stehenden Epithelzapfens Epidermiszellen, die sämtliche Übergänge zu Talgdrüsenzellen darboten. Auch Mayr (17) ist der Ansicht, daß die Epidermiszelle befähigt ist, postembryonal direkt aus dem Oberflächenepithel Talgdrüsen zu produzieren. Planner (18) berichtet über einen Fall von Neubildung von Talgdrüsen, die ganz nach der Art der embryonalen vor sich geht, indem es zur Differenzierung von Epithelzellen, und zwar

von solchen der Oberflächenepidermis zu Talgzellen kommt. „Ganz besonders fällt aber zugunsten einer wirklichen Neubildung der Talgdrüsen aus epidermoidalen basalen Elementen der Umstand in die Wagschale", sagt er weiter, „daß wir im vorliegenden Falle die Talgdrüsenzellen nicht nur durch Epithelstränge im Zusammenhang mit dem Oberflächenepithel stehen sehen, sondern dieselben auch direkt im Massiv desselben gelagert finden. Dies läßt überhaupt keine andere Deutung zu, als daß die Talgzellen sich durch eine Differenzierung aus der basalen Zellschicht entwickelt haben, indem letztere unter den besonderen, hier obwaltenden Umständen von dem gewohnten Weg der Umwandlung zur Zelle des Stratum spinosum abgewichen sind und eine andere Entwicklungsrichtung, eben die zur Talgzelle genommen haben." Kothe (19) meint, daß die Neubildung von Talgdrüsen von den basalen Zellen der Drüsenacini ausgeht.

Zur Frage, wo die Matrix der Schweißdrüsennaevi zu suchen ist, nimmt Geiger (20) Stellung: „Es können wohl nur zwei Überlegungen ernstlich in Erwägung gezogen werden. Die eine, welche das Oberflächenepithel, die andere, welche praeexistentes Gewebe als Ausgangspunkt nimmt." Geiger (20) selbst glaubt, diese Bildungen auf das Oberflächenepithel genetisch zurückführen zu müssen, und zwar auf weitgehend differenzierte und entwickelte Keime. Meyer (21) dagegen hält den Ausgang von den Basalzellen der Oberflächenepidermis nicht für beweisbar, und leitet sie von abnormen Schweißdrüsenanlagen ab. Balog (22) beschäftigt sich ebenfalls mit diesem Thema: „Es bleibt die Frage offen, ob die Schweißdrüsennaevi vom Oberflächenepithel oder von fertigen Hautorganen, wie Schweißdrüsen oder Follikel, abstammen. Ich glaube, daß alle drei Arten vorkommen können, und man wird oft, wenn auch nicht immer, einige Merkmale finden, auf Grund deren dann der Ausgangspunkt festzustellen ist."

Über das Vorkommen von apokrinen Drüsen im Talgdrüsennaevi berichten Koch und Tappeiner. Koch (23) sagt, daß die apokrinen Drüsen genau wie die Talgdrüsen aus dem primären Epithelkeim der Haaranlage entstehen, also einem Teil der Epidermis, der sich schon in einer ganz bestimmten Richtung

entwickelt hat und höher differenziert ist als die Epidermiszelle selber. Ebenso, wie wir uns den Talgdrüsennaevus als aus diesem entstanden denken könnten, so seien auch die im Zusammenhang mit diesem Naevus beobachteten apokrinen Drüsen an einer solch abnormen Stelle (rechte Wange) naevoiden Charakters. Die mit abnormer Anlage ausgestatteten primären Epithelkeime, aus denen der Naevus entstanden ist, haben sich eben in mehrfacher Richtung entwickelt. Sie haben nicht nur in gesteigerter Menge Talgdrüsengewebe gebildet, sondern sich teilweise auch zu apokrinen Drüsen entwickelt. Zum selben Thema meint Tappeiner (24), daß es sich um eine naeviforme Heterotopie apokriner Drüsen handle, bedingt durch Pluripotenz des primären Epithelkeims. So müßte das Auftreten apokriner Drüsen an von der Norm abweichenden Stellen aus dem Versagen der Differenzierungshemmung gedeutet werden. Tritt diese Hemmung, die eine normale, fehlerlose Entwicklung aller Organe bedingt, in der Ontogenese nicht ein, so hat der pluripotente Epithelkeim die Möglichkeit, sich zu den verschiedensten epithelialen Adnexen und damit natürlich auch zu apokrinen Drüsen zu differenzieren.

Meine Aufgabe war es nun, eine Reihe von Schnitten verschiedener Talg- und Schweißdrüsengeschwülste daraufhin durchzusehen, inwieweit sie einen Schluß auf die Histogenese dieser Tumoren zuließen.

Die Herstellungstechnik ist bei allen Schnitten dieselbe: Paraffinschnitte mit Hämatoxylin-Eosin, Orcein, nach van Gieson und auf Plasmazellen gefärbt.

Fall 1: Pat. St., 41 Jahre. Sitz des Naevus am Hinterkopf.

Bei der histologischen Untersuchung zeigt sich eine deutliche, z. T. unregelmäßige Wucherung der Epidermis. Die Hornschicht ist verbreitert und geht z. T. knospenartig in die Follikel hinein und gibt dort Anlaß zu Hornpfropfbildung. Die Basalschicht ist an manchen Stellen mehrreihig. Hier sieht man häufiger Mitosen. Diese Wucherungen der Basalzellen formieren sich z. T. zu sproßartigen Neubildungen, die teilweise fein, teilweise ausgeprägter trabekelartig (Abb. 1) die oberste Custiszone einnehmen. An anderen Stellen ist die Basalschicht ein-

reihig und zeigt die typische palisadenförmige Begrenzung der Epidermis. Daß diese Herde nur aus Basalzellen bestehen, kann aus der rundlichen bis kubischen Form der Zellen und ihrer starken Kernfärbung ersehen werden. Diese Herde geben das Bild der superfiziellen Epitheliomatosis. Sie finden sich an mehreren Stellen des Präparates. Vereinzelt im Zentrum des Schnittes zeigen diese superfiziellen Epitheliomsproßbildungen schon adenoide Formgebung. Ein sehr auffallender Befund findet sich an einer Stelle intraepidermal. Die Epidermis besteht hier nämlich aus vakuoligen, anscheinend sekretreichen Zellen mit z. T. exzentrisch gelagerten Kernen, die durch Formgebung und Färbung als Talgzellen anzusprechen sind. Dieser Herd ist nach unten zu von normal aussehenden Basalzellen begrenzt. Subepithelial sind zahlreiche Talgdrüsen, z. T. solitär liegend, z. T. in der Nähe und in Anlehnung an Follikel vorhanden. Auch hier sieht man vereinzelt von Follikelrändern ausgehende solide Basalzellsproßbildungen. Es finden sich hier mäßig ausgeprägte Infiltrate, die z. T. perivaskulär in die Tiefe reichen, größtenteils aber nur die neugebildeten epithelialen Sproßbildungen und Talgdrüsen umgrenzen. Sie bestehen hauptsächlich aus Rundzellen, d. h. lymphoiden Elementen, ferner reichlich Plasmazellen und auch Mastzellen. An der Cutis-Subcutisgrenze finden sich ekkrine und vor allem auch apokrine Drüsen.

Histologische Diagnose: Es handelt sich hier um einen Talgdrüsennaevus mit superfiziellen, basozellulären Epitheliomsproßbildungen, die vereinzelt schon Übergänge in adenoide Formen zeigen. An einer Stelle ist dieses sogar intraepidermal zu sehen (Talgdrüsenneubildung!). Auffällig ist das Vorhandensein von apokrinen Drüsen.

Fall 2: Pat. Ch.

Es zeigt sich in diesem Schnitt eine deutliche, unregelmäßig gewucherte Epidermis. Die Hornschicht ist verbreitert. Die Basalschicht ist an manchen Stellen mehrreihig und bildet Wucherungen, die trabekelartig in die Cutis hineinreichen. Diese Wucherungen bestehen aus teils rundlichen, teils mehr kubisch geformten Zellen, die auch auf Grund ihrer starken Kernfärbung als Basalzellen zu erkennen sind. Auch hier ist das Bild einer

superfiziellen Epitheliomatosis zu sehen. Eine beginnende adenoide Umwandlung der Sproßbildungen ist hier nicht festzustellen. Subepithelial sind zahlreiche Talgdrüsen, hauptsächlich solitär liegend, zu sehen. Ein geringes Infiltrat, welches vor allem die basozellulären Sproßbildungen umgibt, besteht in der Hauptsache aus Rundzellen. Auch Plasmazellen und Mastzellen sind zu sehen. An der oberen Subcutiusgrenze finden sich einige wenige ekkrine Schweißdrüsen.

Histologische Diagnose: Talgdrüsennaevus mit superfiziellen, basozellulären Epitheliomsproßbildungen.

Fall 3: Pat. F.

Die Epidermis ist unregelmäßig, teils zapfenförmig, teils mehr trabekelartig gewuchert. Von den Rändern des Schnittes nach der Mitte zu ragen diese Wucherungen immer tiefer in die Cutis hinein. Die Hornschicht zeigt nur an manchen Stellen mäßige Verbreiterung. Die Basalschicht ist größtenteils einreihig. Nur an manchen Stellen, vor allem von Follikeln ausgehend, zeigt sie Wucherungen (Abb. 2), deren Zellen sich durch ihre rundliche bis kubische Form und ihre starke Färbbarkeit auszeichnen. Diese basozellulären Sproßbildungen sind umgrenzt von Infiltraten, die im Bereiche des Tumors auch die ganze obere Cutis einnehmen, wo sie sich an manchen Stellen zu umschriebenen Herden verdichten. Sie bestehen vorwiegend aus Rundzellen und wenigen Mast- und Plasmazellen. Stellenweise zeigt der Schnitt stark vermehrte Talgdrüsen. Auch ekkrine Schweißdrüsen sind vorhanden. Apokrine Drüsen sind dagegen nicht zu finden.

Histologische Diagnose: Talgdrüsennaevus mit basozellulären Sproßbildungen, hauptsächlich von Follikeln ausgehend.

Fall 4: Pat. Sch., 19 Jahre. Sitz: rechte Kopfseite.

Auch hier findet sich im Bereiche des Tumors eine stark gewucherte Epidermis mit den teils zapfenförmigen, teils trabekelartigen Wucherungen. Von der Epidermis ausgehende Sproßbildungen scheinen hier zu fehlen. Dagegen sind deutlich solche zu sehen, die ihren Ausgang von den zahlreich vorhandenen Follikeln nehmen. Sie sind umgrenzt von mehr oder weniger

dichten Rundzelleninfiltraten, die auch Mast- und Plasmazellen enthalten. Nur an einer Stelle geht von einem Epithelzapfen der Epidermis eine basozelluläre Wucherung aus, die nach unten zu mit dem Epithel eines Follikels zusammenhängt. Fast die ganze Cutis ist eingenommen von vermehrten Talgdrüsen, die teils solitär liegen, teils im Zusammenhang mit Follikeln stehen. An der unteren Cutisgrenze finden sich ekkrine Schweißdrüsen.

Histologische Diagnose: Talgdrüsennaevus mit basozellulären Sproßbildungen, hauptsächlich von Follikeln ausgehend. Außerdem stark vermehrte Talgdrüsen.

Fall 5: Pat. unbekannt.

Als histologischen Befund zeigt dieser Schnitt nach dem Zentrum zu eine etwas stärker gewucherte Epidermis, von deren Unterseite epitheliale Wucherungen in die Cutis hineinreichen. Die Hornschicht ist verbreitert. Die Basalschicht weist einen starken Pigmentreichtum auf. An manchen Stellen endigen die epithelialen Wucherungen in basozellulären Sproßbildungen, die an ihrer Dunkelfärbung als solche erkennbar sind. Von einem Follikel ausgehend zeigen sich vermehrte Talgdrüsen. Teilweise liegen diese auch solitär. Unterhalb dieser starken Talgdrüsenentwicklung ist das quergeschnittene Ende eines Follikels zu sehen, dessen Basalschicht an einer Stelle eine deutliche Wucherung aufweist. Ein Infiltrat fehlt an dieser Stelle. Schwache Infiltrate sind überhaupt nur im Bereiche der starken Talgdrüsenentwicklung zu sehen. Auch perivaskulär zeigen sie sich. Es handelt sich dabei um Rundzelleninfiltrate.

Histologische Diagnose: Talgdrüsennaevus mit Sproßbildungen der Epidermis und auch von einem Follikel ausgehend. Vermehrte Talgdrüsenentwicklung.

Fall 6: Pat. M., 52 Jahre. Sitz: Stirn.

Die Epidermis ist auf diesem Präparat im allgemeinen normal. Nur an einigen Stellen zeigt sie geringe Wucherungen in die Tiefe. Die Hornschicht ist verbreitert. Neben zahlreichen, meist quergetroffenen Follikeln zeigt der Schnitt eine große Anzahl von stark vermehrten Talgdrüsen, die an manchen Stellen auch solitär liegen. Das Epithel einiger Follikel weist stellenweise geringe basozelluläre Sproßbildungen auf, die aber nirgends

eine beginnende Umwandlung in Talgdrüsenzellen erkennen lassen. Stellenweise in der Cutis sieht man geringe Infiltrate, die aus Rundzellen und einigen Plasma- und Mastzellen bestehen. An der unteren Grenze der Cutis finden sich einige normale Schweißdrüsen.

Histologische Diagnose: Es handelt sich hier offensichtlich um einen Talgdrüsennaevus mit geringer Beteiligung der Epidermis und des Follikelepithels, aber mit stark vermehrten Talgdrüsen.

Fall 7: Pat. O. (weibl.). Sitz: Hals.

An den Rändern des Schnittes ist die Epidermis atrophisch. Nach der Mitte zu wuchert sie stärker. Im Bereiche des Tumors zeigt die Oberfläche warzenartige Erhöhungen, die teilweise von einer starken parakeratotischen Hornschicht überlagert sind. Die Basalschicht ist pigmentreich und weist an manchen Stellen Sproßbildungen auf. Subepithelial sind einige, vielfach solitär liegende Talgdrüsen zu sehen. Im Bereiche des Tumors ist die ganze obere Cutis leicht infiltriert. Dieses Infiltrat ist nach unten zu ziemlich gradlinig begrenzt. Es besteht vorwiegend aus Rundzellen. Überall in der Cutis verstreut sind teils längs- teils quergetroffene Gefäße zu finden, die von Infiltraten umgeben sind.

Histologische Diagnose: Talgdrüsennaevus mit geringen basozellulären Sproßbildungen.

Fall 8: Pat. D. Sitz: Scheitelbein.

Der Schnitt läßt im Bereiche des Tumors eine stark verbreiterte Epidermis erkennen, die in unregelmäßigen, teils zapfenförmigen, teils mehr trabekelartigen Wucherungen in die Cutis hineinreicht. Die Zapfen endigen vielfach in basozellulären Sproßbildungen, die von dichten Infiltraten umsäumt sind, welche in der Hauptsache aus Rundzellen bestehen. Auch Mast- und Plasmazellen sind vorhanden. An einer Stelle gehen solche basozelluläre Sprossungen von einem Follikel aus seitwärts in die auch hier stark entzündlich veränderte Cutis hinein. Während an dieser Stelle die basozellulären Wucherungen eine mehr strangartige Form zeigen, bilden sie an anderer Stelle einen mehr rundlichen Basaliomherd (Abb. 3), der nur noch durch

eine schmale Leiste mit der Epidermis verbunden ist (Abb. 3). Der Reichtum an Follikeln ist bedingt durch den Sitz des Tumors in der Scheitelbeingegend. Außer reichlich vermehrten Talgdrüsen, sind ekkrine und vor allem auch apokrine Schweißdrüsen zu sehen.

Histologische Diagnose: Talgdrüsennaevus mit basozellulären Sproßbildungen, die sich an einer Stelle zu einem Basaliomherd verdichten. Außerdem apokrine Drüsenbildung.

Fall 9: Pat. B., 14jähriges Mädchen.

An der rechten Wange kleinkirschgroßer, gelblich-bräunlicher Knoten. Konsistent hart.

Die Epidermis ist nur an den Rändern des Schnittes noch einigermaßen erhalten. Sie zeigt hier deutliche Wucherungsvorgänge zwischen den Papillen. Nach dem Zentrum zu wird sie unregelmäßig breiter. Am Rande des Tumors finden sich sehr zahlreiche wohlausgebildete Talgdrüsen. Im Tumor selbst fehlen sie. Von den, dem Tumorgewebe zugekehrten Follikelwänden gehen epitheliale Sproßbildungen in die Cutis hinein. Die zentralen Partien des Schnittes bestehen aus papelartigen Bildungen, die über das Niveau der Haut hervorragen. Die Epidermis fehlt hier an vielen Stellen. An ihrer Stelle liegen Fibrinmassen. Von der noch vorhandenen Epidermis gehen solide, stellenweise zystisch veränderte und schlauchförmig gestaltete Sprossen in die Tiefe (Abb. 4). Sie verzweigen sich trabekelartig miteinander. Die soliden Epithelsprossen bestehen aus basozellulären Elementen. Auch von den Follikelwänden gehen gleiche Epithelsproßbildungen seitlich in die Cutis hinein und bilden so ein sich verzweigendes, z. T. zystisch verändertes Leistensystem. Die von der Epidermis ausgehenden epithelialen Gebilde sind gradlinig schlauchförmig, teils kommunizieren sie miteinander. An anderen Stellen verlaufen sie gewunden und setzen sich aus zahlreichen kleinsten Zysten zusammen, die hintereinander folgen (Abb. 4). Die Cutis ist stark entzündlich verändert und zeigt zahlreiche mehr oder weniger stark erweiterte, mit Blut gefüllte Gefäße. Es handelt sich um dichte Infiltrathaufen, die vorwiegend aus Plasmazellen bestehen. Auch Mastzellen sind vorhanden, jedoch nur in geringer Anzahl. An

der Cutis-Subcutisgrenze sind einzelne normale Schweißdrüsen zu finden.

Histologische Diagnose: Naevus syringo-cystadenomatosus papilliferus, der sich aus epithelialen, schweißdrüsenartigen Gebilden zusammensetzt, die durch zystisch-papilläre Wucherungsvorgänge ausgezeichnet sind.

Fall 10: Pat. B. Rezidiv von Präp. 9.

2 bis 3 stecknadelkopfgroße, gelblich-transparente Knötchen hatten sich neugebildet.

Die Epidermis ist im allgemeinen normal. Die Hornschicht ist verbreitert. Die Basalschicht ist pigmentreich. An einer Stelle des Schnittes zeigen sich intraepidermal Wucherungen (Abb. 5), die nach der Tiefe zu in vakuoligen Veränderungen endigen, die nach Form und Färbung als Talgdrüsenzellen anzusprechen sind. Auch an anderen Stellen sieht man derartige Veränderungen, jedoch nicht so ausgeprägt, wie an oben beschriebener Stelle. In der Nähe dieser Talgdrüsenneubildung sind starke Infiltrate zu finden, die hauptsächlich aus Rundzellen bestehen. Mast- und Plasmazellen sind nur spärlicher vorhanden.

Histologische Diagnose: Es handelt sich hier um einen Talgdrüsennaevus, der sich als Rezidiv an der Stelle eines exzidierten Naevus syringo-cystadenomatosus papilliferus entwickelt hat.

Fall 11: Pat. Kl., 30jährige Schneiderin. Sitz: rechtes Scheitelbein.

Ein ungefähr markstückgroßer ovaler Herd. Das Zentrum ist im ganzen etwas warzenartig erhaben, stellenweise leicht krustös nässend, blaßrot verfärbt. Nach Entfernung der Kruste zeigen sich zwei kleine Erosionsstellen und dazwischen vereinzelt stecknadelkopfgroße, gelblich-transparente Knötchen, die an Talgdrüsennaevus erinnern. Derartige Knötchen finden sich auch hier und da in der Umgebung des eigentlichen Herdes.

Bei der histologischen Untersuchung zeigt sich, daß die Epidermis an den Rändern des Schnittes erhalten ist. Nach dem Zentrum zu fehlt sie oder ist nur noch angedeutet erhalten. Die Hornschicht ist verbreitert. Die Epidermis zeigt deutliche Wucherungen, die z. T. aus Basalzellen bestehen. An einer

Stelle entstehen diese basozellulären Wucherungen auch intraepidermal. Am Rande der Stellen, wo die Epidermis fehlt, finden sich basozelluläre Sproßbildungen, die in schmalen Strängen in die Tiefe ziehen (Abb. 5). Manche von diesen Strängen zeigen schlauchförmige Höhlenbildungen. Weiter nach der Mitte zu fehlt die Epidermis oder ist nur noch als dünne, aus Basalzellen bestehende Bedeckung zu sehen. Auch von hier gehen basozelluläre Sproßbildungen aus. Dazwischen finden sich Schlauchbildungen, die nach der Cutis zu in zystischen, quergestellten Hohlräumen münden. Alle diese Veränderungen sind von einem dichten Infiltrat umgeben, das nach der unteren Cutis zu ziemlich gradlinig begrenzt ist. Es besteht aus zahlreichen Plasmazellen. Auch Mastzellen sind in großer Zahl vorhanden. Unterhalb dieses Infiltrates ist die Cutis nur sehr spärlich entzündlich verändert. Hier befinden sich zahlreiche, z. T. erweiterte Schweißdrüsen. Auffällig ist der große Reichtum an Talgdrüsen.

Histologische Diagnose: Es handelt sich um einen Naevus, der neben zahlreichen Talgdrüsen und intraepidermaler Wucherung der Epidermis schweißdrüsenartige epitheliale Wucherungsvorgänge zeigt, die scheinbar aus dem basozellulären Anteil der Epidermis hervorgehen; also um einen Naevus syringo-cystadenomatosus papilliferus et sebaceus et epitheliomatosus.

Fall 12: Pat. Sch., 72 Jahre. An der rechten Schläfengegend Karzinombildung.

Die Epidermis ist an den Rändern des Schnittes atrophisch. Nach der Mitte zu wuchert sie unregelmäßig und ist von einer parakeratotischen Hornschicht überlagert. Von der Epidermisunterseite gehen Sproßbildungen aus (Abb. 6), deren Zellen nach Form und starker Kernfärbung basozellulären Charakter zeigen. Diese basozellulären Sproßbildungen sind z. T. hohl und sehen adenoid aus. Sie umkleiden teilweise papilläre Wucherungen, so daß Bilder entstehen, die an den Naevus syringo-cystadenomatosus papilliferus erinnern. Unter diesen epithelialen Herden, nach der Cutis zu, liegt ein bandförmiges Rundzelleninfiltrat. Im Bereiche des Tumors sind vermehrte Talgdrüsen zu sehen und an der Cutis-Subcutisgrenze reichlich Schweißdrüsen. Apokrine Drüsen sind nicht zu finden.

Histologische Diagnose: Superfizielles basozelluläres Epitheliom mit beginnenden adenoiden Bildungen.

Es ist nun die Aufgabe dieser Arbeit, an Hand der obengenannten histologischen Untersuchungen einen Beitrag zur Histogenese von Talg- und Schweißdrüsentumoren zu liefern.

Zu diesem Zwecke werden untersucht: 9 Fälle von Talgdrüsennaevi, 2 Fälle von Schweißdrüsennaevi von der Form des Naevus syringo-cystadenomatosus papilliferus, von denen der eine rezidivierte und im Rezidiv nicht das Bild des Primärtumors zeigt, sondern aus dem Epithel hervorgehende Bildungen massierter Talgdrüsenzellen. Der andere Fall bietet neben dem charakteristischen Bild des Naevus syringo-cystadenomatosus papilliferus noch einen großen Reichtum an Talgdrüsen und eine intraepidermale Wucherung. Diesen Fall hat Dörffel in seiner Arbeit: Zur Histogenese des Naevus syringo-cystadenomatosus papilliferus, als Naevus syringo-cystadenomatosus papilliferus et sebaceus et epitheliomatosus benannt. Außerdem wird noch ein superfizielles basozelluläres Epitheliom mit beginnenden adenoiden Wucherungen beschrieben.

Alle diese Schnitte zeigen als Wesentlichstes, teils von der Basalschicht der Epidermis, teils von der Basalzellenschicht der Follikel ausgehende Sproßbildungen, die manchmal (die Fälle 1, 9, 10, 11 und 12) schon adenoide Veränderungen aufweisen, sei es nun, daß es sich dabei, wie bei den Fällen 1 und 10, um neugebildete Talgdrüsenzellen, oder, wie bei den Fällen 9, 11 und 12, um schweißdrüsenartige Schlauchbildungen handelt. Bei Fall 1 kann dazu noch ein Herd festgestellt werden, der intraepidermal sich bildende Talgdrüsenzellen zeigt und von einem schmalen Strang normal aussehender Basalzellen nach der Cutis zu begrenzt ist. Dies spricht eindeutig, wie ja auch Dörffel, Planner u. a. sagen, für eine Neubildung von Talgdrüsen aus basalen Elementen. Dafür, daß die Epidermiszelle bzw. die Basalzelle befähigt ist, auch schweißdrüsenartige Geschwülste hervorzubringen, sprechen die Fälle 9, 11 und 12; das Auftreten von Talgdrüsenzellen in der Exzisionsnarbe eines Naevus syringocystadenomatosus papilliferus (Fall 10), bestärkt diese Ansicht.

„Die pluripotente Basalzelle (primärer Epithelkeim) besitzt ja die Fähigkeit, sich auf Grund einer Fehlbildung, zu talg- und schweißdrüsenartigen, adenoiden Wucherungen zu differenzieren“ (Dörffel u. a.). Auch die Neubildung von apokrinen Drüsen in einem Talgdrüsennaevus (Fall 1 und 8), und zwar an Stellen, an denen sie sonst wohl nie beobachtet werden können (behaarter Kopf), ist ein weiterer Beweis für das Hervorgehen des Talgdrüsennaevus aus dem primären Epithelkeim, da ja auch die apokrine Drüse aus dem primären Epithelkeim der Haaranlage entsteht. Die Talg- und Schweißdrüsentumoren sind demnach vom primären Epithelkeim abzuleiten, der die Fähigkeit besitzt, sich zu Haar-, Talg- und Schweißdrüsen zu differenzieren (Arzt und Kumer u. a.).

Zusammenfassung

1. Es werden 12 Fälle von Talg- und Schweißdrüsentumoren mikroskopisch untersucht. Und zwar handelt es sich um 9 Fälle von Talgdrüsennaevi, 2 Fälle vom Naevus syringocystadenomatosus papilliferus und 1 Fall von superfiziellem basozellulärem Epitheliom mit beginnenden adenoiden Bildungen.
2. Dabei zeigen sich bei allen Fällen basozelluläre Wucherungen, die sich teils zu Talgdrüsen, teils zu schweißdrüsenartigen Schlauchbildungen differenzieren, teils solide Epithelnester bilden.
3. Bei Fall 1 und 10 werden neu sich bildende Talgdrüsenzellen intraepidermal beobachtet.
4. Bei den Fällen 1 und 8 treten an sonst ungewohnten Stellen (behaarter Kopf) apokrine Drüsen auf.
5. Auf Grund dieser Beobachtungen wird die Ansicht vertreten, daß die Matrix dieser so verschiedenen Tumoren die Basalzelle (primärer Epithelkeim) ist. Das will also heißen: „Die histologischen Bilder lassen, entwicklungsgeschichtlich betrachtet, die Deutung zu, daß unausdifferenzierte, pluripotente Basalzellen auf Grund einer Fehlbildung sich hier zu talg-

und schweißdrüsenähnlichen, adenoiden Wucherungen differenzieren. Es handelt sich wohl um eine fehlerhafte Wiederholung des embryonalen Entwicklungzyklus von Talg- und Schweißdrüsen“ (Dörffel).

Am Schluß meiner Arbeit möchte ich Herrn Professor Dr. Dörffel danken für die Überlassung des Themas und die freundliche Unterstützung bei der Fertigstellung der Arbeit.

Literaturverzeichnis

1. Arzt und Kumer: Drüsennaevi. Arch. f. Derm. 148, 329. 1925.
2. Meyenburg: Zur Frage der Schweißdrüsenadenome (ref.). Ztbl. für Haut- und Geschlechtskrankheiten, 8, 180.
3. Krompecher: Zur Kenntnis der Geschwülste und Hypertrophien der Schweißdrüsen. Arch. 126, 765. 1919 und 136, 105. 1921.
4. Jadassohn: Die benignen Epitheliome. Arch. 177, 833. 1914.
5. Ricker: Bemerkungen zu der Abhandlung E. Krompechers: „Zur Kenntnis der Geschwülste und Hyprtr. der Schweißdr." Arch. 128, 302. 1920.
   „Ein letztes Wort gegen Krompechers Ableitung von Schweißdrüsengeschwülsten von der fertigen Epidermis." Arch. 136, 102. 1921.
6. Fischer: Zur Genese benigner epithelialer Tumoren. Derm. Zeitschrift 57, 95. 1929.
7. Spiethoff: Beitrag zur Klinik und Histopathologie der Epitheliome der Talgdr. Derm. Zeitschrift, 25, 157. 1918.
8. Kreibich: Ein Fall von Adenoma folliculare cutis pap. Arch. 70, 3. 1904.
9. Hoffmann und Frieboes: Zur Kenntnis der Schweißdrüsennaevi mit besonderer Berücksichtigung des Naevus syringo-cystad. pap. und Bemerkungen über epitheliale Naevi. Derm. Zeitschrift 27, 255. 1919.
10. Werther: Syring-adenoma pap. Derm. Wo. 56, 430. 1913.
11. Blaschko: Syringo-Cystadenoma pap. Arch. 46, 451. 1898.
12. Dörffel: Zur Histogenese d. Naevus syringo-cystad. pap. Derm. Wo. 99, 1318.
13. Dörffel: Derm. Wo. 100, 929.
14. Dörffel: Derm. Wo. 101, 855.
15. Nödl: Beitrag zum Naevus syringo-cystad. pap. Arch. 178. 1938.
16. Kyrle: Histopathologie der menschlichen Haut.
17. Mayr: Der systematisierte Talgdrüsennaevus. Arch. 141, 159. 1922.
18. Planner: Beitrag zur Frage der Neubildungsmöglichkeit der Hautdrüsen. Arch. 146, 28. 1924.
19. Kothe: Zur Lehre von den Talgdrüsengeschwülsten. Arch. 68, 359. 1903.
20. Geiger: Über Drüsennaevi. Derm. Zeitschrift 58, 240. 1930.
21. Meyer: Schweißdrüsenwucherung und Hidradenoma vulvae (ref.). Zbl. 8, 180.
22. Balog: Über Schweißdrüsennaevus. Derm. Wo. 82, 841. 1926.
23. Koch: Über Vorkommen apokriner Drüsen in Talgdrüsennaevus. Arch. 174, 126. 1936.
24. Tappeiner: Über das Vorkommen apokriner Drüsen in Naevusformationen. Arch. 179, 144. 1939.

Lebenslauf

Ich, Karl Thiel, wurde am 7. November 1912 in Crossen a. d. Mulde bei Zwickau in Sachsen geboren. Nach dem Besuch der Volksschule in Crossen, trat ich Ostern 1923 in die Sexta des Realgymnasiums in Zwickau ein, und legte Ostern 1933 dort meine Reifeprüfung ab. Im Sommer-Semester 1933 bezog ich die Martin-Luther-Universität Halle-Wittenberg, wo ich im Herbst 1935 die zahnärztliche Vorprüfung ablegte und im Sommer 1938 das zahnärztliche Staatsexamen bestand. Meine Approbation als Zahnarzt datiert vom 16. Juni 1938.

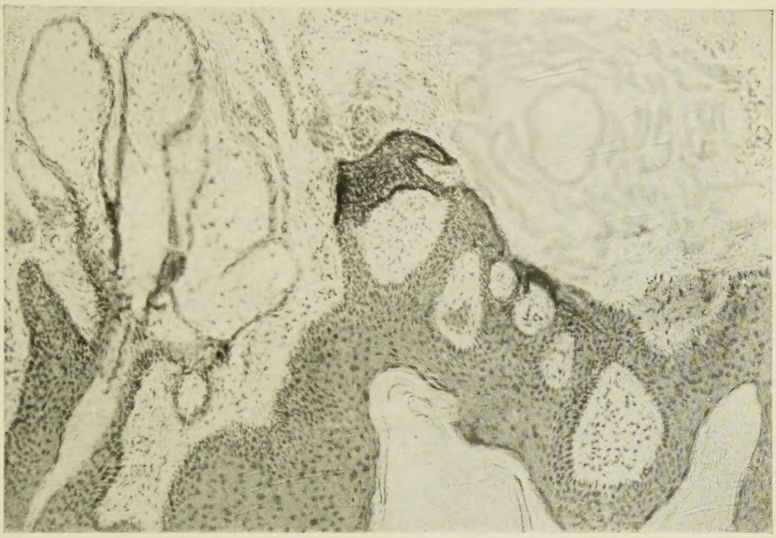

Abbildung 1.

Abbildung 2.

Abbildung 3.

Abbildung 4.

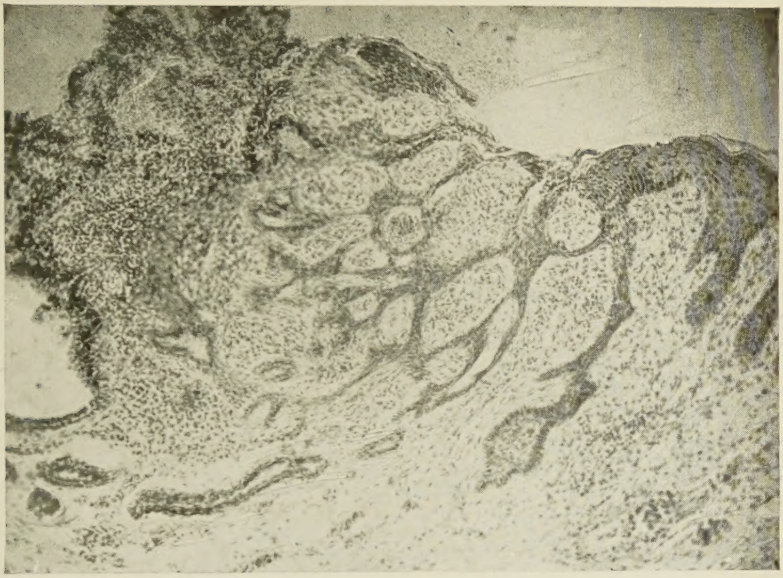

Abbildung 5.

Abbildung 6.